ИГОР СТОЈИЋ

Годишњак града Београда
Књ. LI, 2004.

СКЕЛЕТИ ИЗ КАСНОАНТИЧКЕ ГРОБНИЦЕ У ДРАЖЊУ

Увод

Током децембра месеца 2000. године, на локалитету Дреновчић у области села Дражањ, екипа Музеја града Београда[1] је обавила мање сондажно ископавање остатака једне касноантичке гробнице.

Гробница се налази око 4 km североисточно од села, на једној падини која се спушта према аутопуту, и од њега је удаљена неких 300 m.

Том приликом је истражена гробна конструкција правоугаоног облика, рађена од римских опека димензија 29x40x4 cm и 60x60x5 cm. Зидана је кречним малтером помешаним са глином. Унутрашњост је засведена полуобличастим сводом, а на горњој површини је имала кров на две воде. Са унутрашње стране је била сасвим омалтерисана. Спољна дужина гробнице, по правцу исток – запад, износила је 290 cm, а ширина, у правцу север – југ, 168 cm. Конструкција дужим странама одступа од правца исток – запад за 10 степени ка југу. На бочне испусте су постављене велике опеке димензија 60x60x10 cm, које хоризонтално затварају гробницу. На њих су потом стављене мање опеке, димензија 29x40x4 cm, које формирају кров на две воде. На истоку, у склопу кровне конструкције, очувана је вертикално постављена опека димензија 42x28x4 cm, на коју се прислањају опеке које формирају поменути кров. Са спољне стране је видљив сваки други ред опека, а између њих је испуна од глине (сл. 1).[2]

Локалитет је откривен случајно пре петнаестак година, када је власник имања упао трактором у гробницу и том приликом јој оштетио западни део. Након тога је гробница отварана и тада су, ако их је и било, прилози нестали, а сами скелетни остаци су дислоцирани.

Материјал и методе

У унутрашњости гробнице су нађене дислоциране кости две индивидуе. Уз северни зид гробнице су in situ уочене кости леве ноге одрасле особе – потколеница и бутна кост. Од костију млађе индивидуе, уз јужни зид in situ, нађене су десна бутна кост и обе потколенице. Обе лобање, као и остале дислоциране кости, налазиле су се у западном делу гробнице на месту на којем је подница и оштећена (сл. 1).

Скелети су обрађени стандардним антрополошким методама. Најпре је утврђен степен очуваности, након чега је уследило

[1] Екипу Музеја града Београда су чинили кустоси музеја Славица Крунић и Милорад Игњатовић, и археолози Перо Праштало, Александар Матић, Дејан Булић и Александар Капуран.

[2] Крунић С., Археологија Дражња, Хроника Дражња, Дражањ 2003.

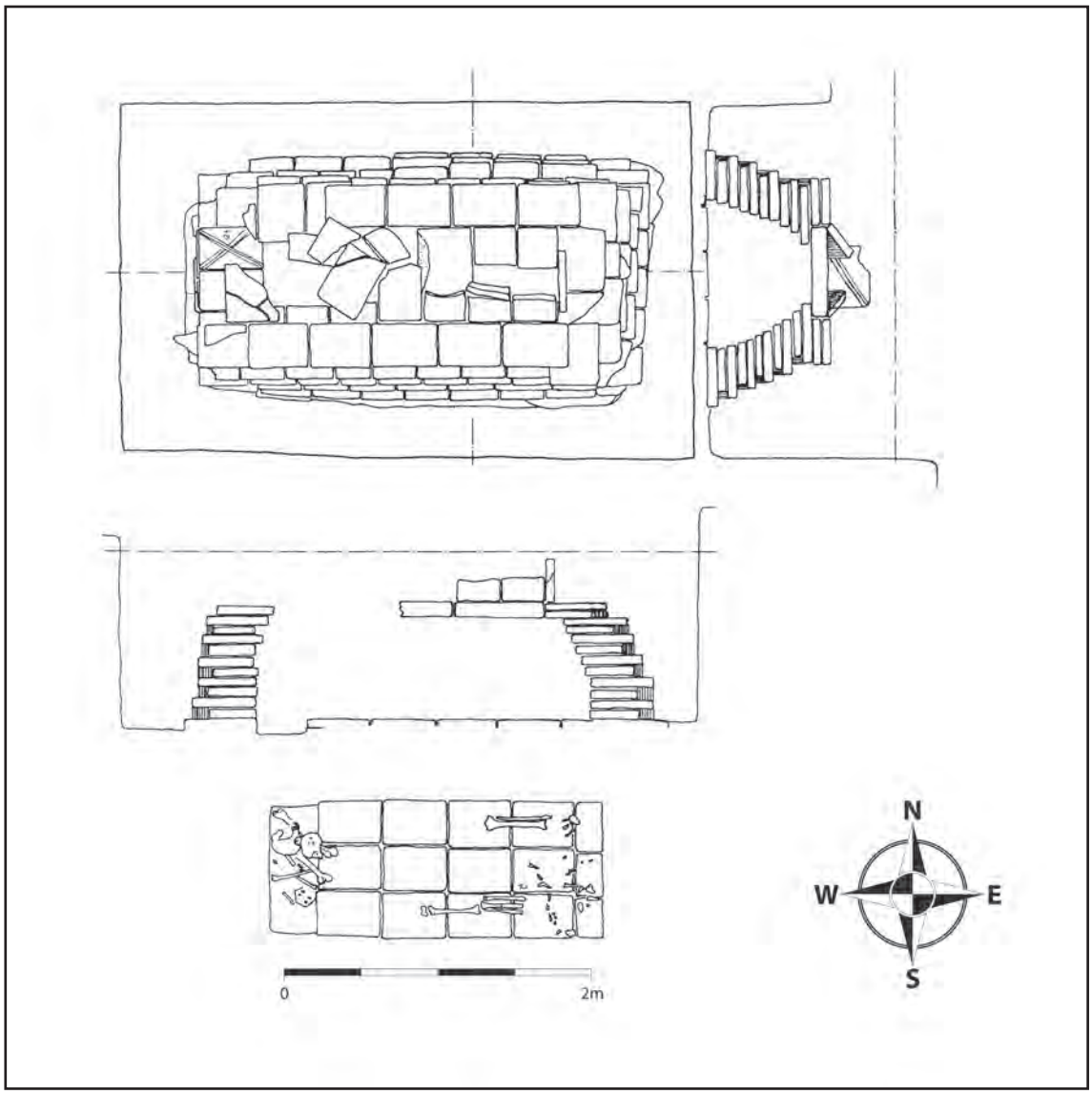

Сл. 1. Изглед, пресеци и унутрашњост гробнице
Fig. 1 The outward appearance, cross-section views and the interior of the tomb

утврђивање пола и претпостављене старости у тренутку смрти. Потом су антрополошки измерене лобање и посткранијални део скелета.

Елементи пола су утврђени према комбинованом методу одређеном на заједничком договору европских антрополога.[3] Утврђивање индивидуалне старости је обављено према стандардима које су задали Ц. Буикстра и Д. Убелакер.[4]

Све лобањске и посткранијалне мере (табела I) су обрађене по Мартиновим

[3] Empfehlungen für die Alters - und Geschlechtdiagnose am Skelett, HOMO XXX/2, 1979, 1-25.

[4] Buikstra J. H. – Ubelaker D. H., Standards for data collection from human skeletal remains, Arkansas 1994, 21-38.

методским антрополошким правилима,[5] као и сви добијени индекси.

Резултати антрополошких испитивања

Скелет бр. 1

У питању је релативно добро очуван скелет особе мушког пола, са израженим робустним елементима грађе, чија је старост у тренутку смрти била између 50 и 60 година, што га опредељује у старосну групу Senilis I.

На збирној Табели I су приказани сви елементи за утврђивање пола и индивидуалне старости, затим лобањске и посткранијалне скелетне мере. Сви кранијални индекси који су могли да се израчунају приказани су на Табели II.

Телесни раст ове индивидуе је израчунат по методологији Тротера и Глесера[6] и износи 173,41 ± 3,94 cm.

Табела I

Одлике пола		**Лобањске мере** у mm	
1. tub. fro – pariet.	1	1. gl – op	180
2. glab. – ar. super.	2	8. eu – eu	141
3. proc. mastoydeus	/	9. ft – ft	98
4. prot. occ. externa	2	13. ms – ms	/
5. squama occipit.	2	17. ba – b	/
6. линија орбите	1	20. po – b	/
7. arcus zygomaticus	1	45. zy – zy	130
8. facies malaris	2	48. n – pr	67
9. corp. mandibulae	/	51. mf – ek	38
10. trigonum mentale	/	52. би. оч.	24
11. angulus mandib.	/	54. ши. носн.	53
12. capitul. mandib.	/	66. go – go	/
13. angulus pubis	/		
14. pelvis maior	2	**Скелетне мере** (лево) у mm	
15. pelvis minor	1		
16. for. obturatum	/	femur 1.	465
17. inc. isch. maior	1	8.	107
18. sacrum	/	19.	46
19. caput femoris	1	20.	147
20. линија aspera	2		
21. clavicula	/	radius 1.	378

[5] Martin R. – Saller K., Lehrbuch der Antropologie, Kraniometrische Technik, Bd. I, Stuttgart 1957, 429-595.

[6] Trotter M. - Glesser G. C., A re-evaluation of estimation based on measurements of stature taken during life and of long bones after death, American Journal of Physical Anthropology 16, 1958, 79-123.

Табела II

Index	вредност	категоризација
8/1 (дужинско – ширински)	78.33	Мезокран
20/1 (ушна висина)	62.20	Ортокефал
9/8 (трансверзално – паријетални)	69.50	Еуриметоп
48/45 (горњи лични)	51.53	Месен
52/51 (орбитални)	89.47	Хипсиконх
54/55 (носни)	45.28	Лепторин
9/45 (југо – фронтални)	75.38	

У фацијалној пројекцији (Norma facialis), ову индивидуу карактерише високо и уско лице, уско чело и свод лобање у облику куће на две воде. Горњи део лица има високе и закошене очне дупље. Корен носа је средње ширине, туп, са очуваном спином назалис (сл. 2а).

Лобања у латералној пројекцији (Norma lateralis) има следеће морфолошке карактеристике: медијална линија, после јако изражене глабеле, прелази у благо закошено чело, затим хоризонтално иде у средње дуг лобањски свод и благо се спуштајући прелази у планокципиталију. Окципитални део је низак и наглашен. После изражене глабеле, корен носа је туп, хрбат је висок и уочава се прогнација горње вилице (сл. 2б),

Окципиталну пројекцију (Norma occipitalis) карактерише благо изражен сагитални гребен, чија се лева ивица спушта скоро вертикално а десна је закривљена у нивоу темпоралне кости. Паријетални бочни зидови су средње високи а претпостављени мастоидеуси се пројектују изнад равни базе лобање. Сви ови елементи, као и добијени индекси (табела II), јасно нам говоре да лобања у овој пројекцији има одлике акрокраног типа (сл. 2в).

Може се рећи да облик лобањске калоте, посматран у вертикалној пројекцији, највише одговара бирсоиду по Сергијевој типологизацији.[7] У датој пројекцији су угаони делови фронтотемпоралне кости, као и корен носа, проминентни (сл. 2г).

[7] Martin R. – Saller K., op. cit., 508.

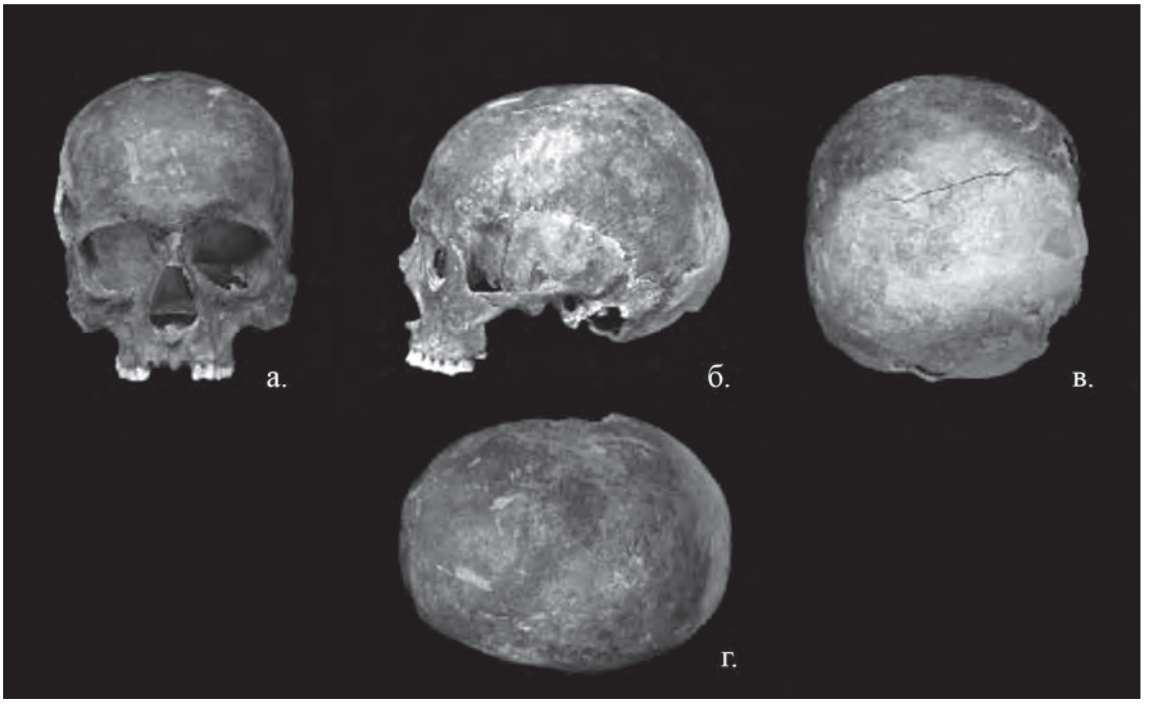

Сл. 2. Скелет бр. 1, лобањске пројекције: а. Norma facialis, б. Norma lateralis, в. Norma occipitalis, г. Norma verticalis
Fig. 2 Skeleton no. 1 – Cranium projections: a. Norma facialis, b. Norma lateralis, v. Norma occipitalis, g. Norma verticalis

Скелет бр. 2

Ради се о средње очуваном скелету млађе индивидуе. Старост овог скелета је утврђена по степену срашћивања епифиза дугих костију,[8] фемуру, тибијама и фибули, расту зуба,[9] присутним моларима M1 и M2 и молару M3, присутном у максили. По наведеним подацима, ближа старост ове индивидуе је у тренутку смрти била између 13 и 15 година (Infans II).

Пол индивиде се не може са сигурношћу утврдити обзиром да се ради о индивидуи узраста Infans II.

Палеопатолошки налаз

На посткранијалном делу скелета старије индивидуе нису уочене озбиљније патолошке промене, осим на неколико лумбалних пршљенова, на којима је констатована појава „Шморлових хернија“ на телу пршљена и остеофита на ободу његових зглобних површина. Ове две појаве се јављају, углавном, заједно и указују на остеоартритис.[10] Остеофити су хоризонтални коштани израштаји који ограничавају амплитуду зглобних покрета и чине их болним. „Шморлове херније“ представљају, у највећем броју случајева, дегенеративне промене повезане са уобичајеним стресом

[8] Brotwell D. R., Digging up Bones, London 1981, 66.
[9] Brotwell D. R., op. cit., 67.
[10] Buikstra J. H. – Ubelaker D. H., op. cit., 121.



Сл. 3. Скелет бр. 1, „Шморлова хернија“
Fig. 3 Skeleton no. 1 – “Schmorl’s node”

на кичменом стубу и присутне су код индивидуа изнад 45 година старости[11].

На очуваним зубима максиле нису уочени патолошки трагови, осим абразије изражене на моларима, као и на канинима и свим инцисивима.

На орбиталној ламини лобање детета уочена је слабо изражена орбитална крибра (cribra orbitalia). Појава малих лезија на крову орбита превасходно се јавља код инфаната и млађе деце.[12] Учесталост ове појаве у древним популацијама многи истраживачи објашњавају исхраном намирницама које у себи не садрже гвожђе.

[11] Aufderheide A. C., Rodriguez-Martin C., The Cambridge Encyclopedia of Human Paleopathology, Cambridge 1998, 97.

[12] Aufderheide A. C., Rodriguez-Martin C., op. cit., 350.

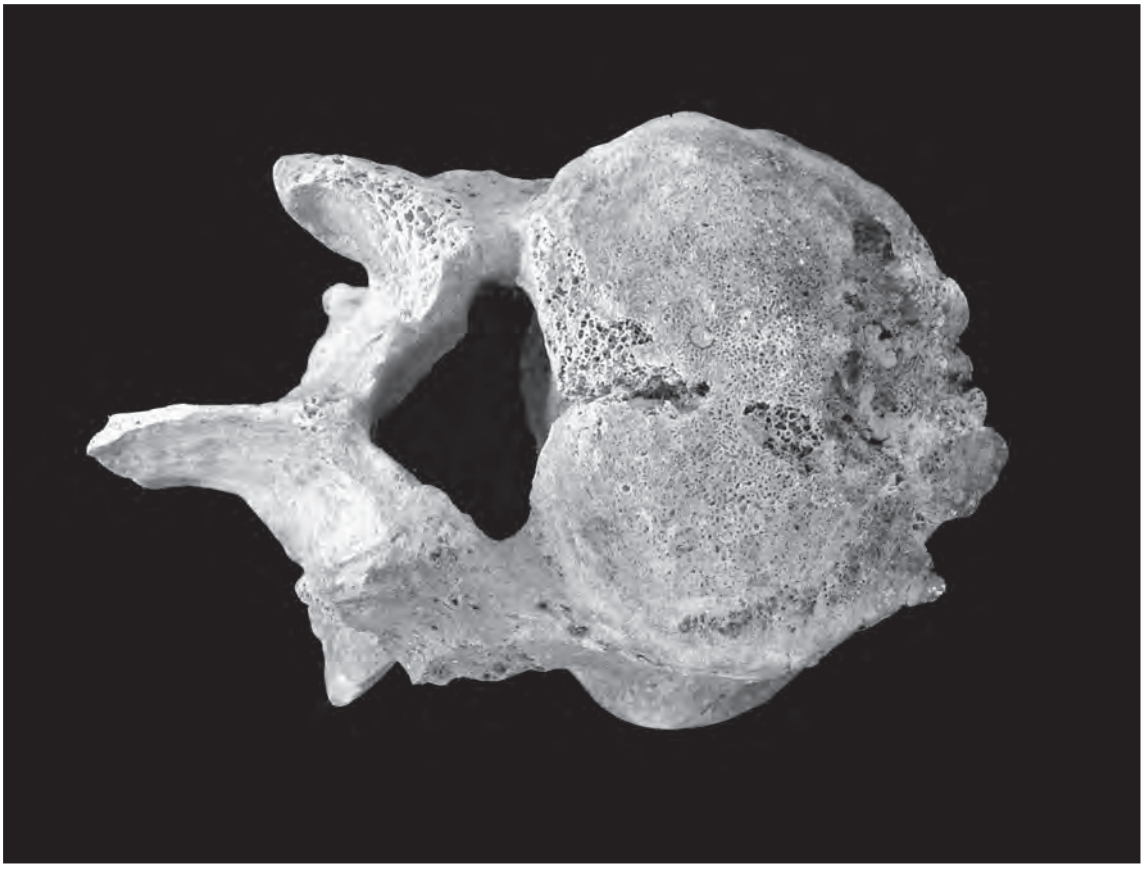

Сл. 4. Скелет бр. 1, остеофити на лумбалном пршљену
Fig. 4 Skeleton no. 1 – Osteophytes on lumbar vertebra

Дискусија и закључак

Током ископавања касноантичке гробнице у селу Дражањ откривени су скелетни остаци две индивидуе. У анатомском положају су се налазили скелетни остаци делова доњих екстремитета, док су се остале кости, као и лобање, налазиле у западном делу гробнице који је уништен дивљим копањем.

Анализом ова два скелета је утврђено да се ради о остацима једне старије особе и детета. Утврђена старост у тренутку смрти старије особе (скелет бр. 1) износила је између 50 и 60 година, а њена висина је за живота била 173,41 ± 3,94 cm. Старост детета (скелет бр. 2) је у тренутку смрти била између 13 и 15 година.

Антропоскопском анализом ова два скелета нису утврђене озбиљније промене на остеолошком материјалу. Остаци зуба скелета бр 1. указују на одсуство болести зуба, сем одређеног степена абразије узроковане, највероватније, дуготрајном исхраном одређеним намирницама. На посткранијалом делу скелета су утврђене промене на остацима кичмених пршљенова, које указују да је особа за живота имала проблеме са остеоартритисом. Обзиром на животну старост индивидуе у тренутку смрти, појава ове болести је уобичајена.

Зуби дечијег скелета не показују присуство болести. Уочена појава орбиталне крибре указује на исхрану намирницама које не садрже гвожђе.

*

За сада је познато да је на територији јужних некропола античког Виминацијума откривено 70 примера двојне сахране мушкарца и детета.[13] Из касноантичког периода су антрополошки обрађене серије из Караташа,[14] Сочанице и Улпијане.[15]

За хронолошко одређење сахране наведене две индивидуе, може нам послужити само облик гробнице у којој су сахрањене. При ископавању нису пронађени предмети који би ближе одредили време сахране. Највећи проблем представља то што је гробница пљачкана и што су том приликом делови скелета изнесени и поново враћени. Узроци смрти ове две особе нису уочљиви на пронађеним скелетним остацима. Такође, нема елемената који би указивали да се ради о једновременој сахрани.

[13] Микић Ж., Виминацијум – антрополошки преглед групних гробова римског периода, Саопштења XXV, Београд 1993, 197.

[14] Живановић С., Остаци људских костура из гробнице у Караташу код Кладова, Ђердапске свеске II, Београд, 1984, 15-18.

[15] Mikić Ž., Antropološka struktura stanovništva Srbije, Beograd 1988, 75-76.

SKELETONS FROM THE LATE ANTIQUITY TOMB IN DRAŽANJ

Igor Stojić

During the month of December 2000, in the area of the village Dražanj in the locality Drenovčić, the team of the Belgrade Museum performed a lesser probing excavation of the remains of a late antiquity tomb (Fig. 1).

The dislocated bones of two individuals were found inside the tomb (Fig. 1).

Analyses of these two skeletons show that those are the remains of an older person and a child. The estimated age of the elder person in the moment of death, skeleton no. 1 (Fig. 2), is between 50 and 60 years. The height of this person was 173,41 ± 3,94 cm. The skeleton of a child, skeleton no. 2, at the moment of death was aged between 13 and 15.

No major pathological changes were found on the remains of these individuals. The cause of death of those two persons is not visible on found remains. Also, there are no elements that could show whether they were buried together.